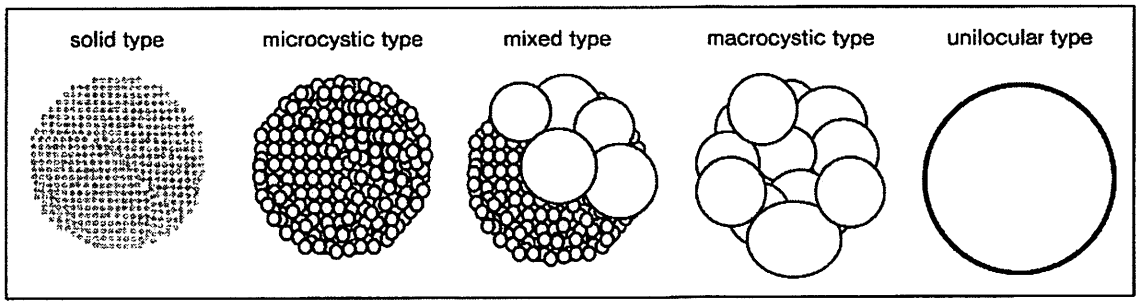

Figure 7. 膵漿液性嚢胞腺腫の肉眼形態分類．渡邊利広ら．肝胆膵画像 12：711-721：2010.[1]より引用．

本症例は比較的小さいサイズで発見された．

SCNの治療方針についての診療ガイドラインは今のところ存在せず，手術適応についても明確ではない[1]．一般的にSCNは良性のため，経過観察となることが多いが，Begerら[8]は，有症状または腫瘍径が4cm以上のものや，腫瘍の増大速度が速いものは手術適応としている．ただし，増大速度の具体的な数値は明記されていない．他に，手術適応について，Tsengら[2]はSCN 106例のうち，腫瘍径4cm以上のものは有症状のものが有意に多く，tumor growth rateが高いため，手術適応であるとしている．膵管や胆管を圧排し，有症状となり手術加療を行った症例[9,10]や，IPMNやMCN，膵神経内分泌腫瘍と鑑別が困難なため手術加療を行った症例が存在する[7,11]～[14]．本症例は径22mmではあったが，3.67mm/年と経時的に増大が認められ，画像所見からも悪性疾患の可能性が否定できなかったため切除の方針とした．

術前診断に関して組織診断は重要である．固形性膵腫瘍に対するEUS-FNAの診断能は86%以上と高く，出血，消化管穿孔，感染の偶発症は低いと報告されている[15]．しかしながら，本邦での合併症頻度は1～2%と低いものの穿刺により播種の危険性があるとされている[16]．腫瘍の占拠部位が膵頭部であれば，穿刺ルートを含めて膵頭十二指腸切除で取り除くことができるが，本症例のような膵尾部に位置する腫瘍は経胃的な穿刺となるため，穿刺ルートに播種が発生した場合切除できない可能性が考えられる[17]．膵疾患診断目的に施行したEUS-FNAによるneedle tract seedingのreviewによると，seeding 15例のうち12例（80%）が経胃的な穿刺による膵体部や膵尾部病変であり，膵頭部病変のEUS-FNAによるneedle tract seedingは認めなかった[18]．そのため施設の当時の方針として，画像診断で悪性疾患を疑い経胃的な穿刺が避けられない膵尾部の腫瘍の場合はEUS-FNAを行わないこととしていた．

本症例では5年間にわたる腫瘍の増大が確認されており，FNA施行の有無にかかわらず，悪性の可能性が否定できないことと，仮にFNAを行い採取された検体がSCNなどの良性病変と診断されたとしても，それがhomogenousな腫瘍である確証はなく，腫瘍の中に悪性部分が混在している可能性も考えられるなど画像診断で悪性病変を疑う腫瘍のためEUS-FNAを施行せず切除の方針とした．

Slow growingとされるSCNは悪性であることがまれであるため，わが国の全国調査の結果から典型的なSCNは経過観察で良いとされており[5]，その手術適応は慎重にならなければならない．しかしながら，悪性度の高い他疾患との鑑別困難例や急速増大例はmalignant potentialを有するSCNととらえて，外科的切除が望ましい[1]と考えられる．その中でもsolid typeのSCNは多血性腫瘍としての画像所見を呈するため，多くが膵神経内分泌腫瘍と診断され，同疾患に準じて術式が選択される．SCNの1亜型であるmicrocystic typeと比べても画像所見が膵神経内分泌腫瘍と酷似することがわかる（Table 2）[19,20]．腫瘍の大きさが1.5cmと小さいものに対して核出術を施

Presented by Medical*Online